

Case Report

Adénome hypophysaire au cours de la grossesse : à propos d'un cas

Mohammed Karam Saoud*¹, Fatiha Ouakka¹, Nisrine Mamouni¹, Sanaa Errarhay¹, Chahrazad Bouchikhi¹, Banani Abdelaziz¹¹Service gynécologie-obstétrique I, CHU HASSAN II de Fez, Morocco

Article History

Received: 28.01.2020

Accepted: 11.02.2020

Published: 28.02.2020

Journal homepage:

<http://www.easpublisher.com/easms/>

Quick Response Code



Abstract: The association of Cushing syndrome and pregnancy are uncommon situation. We report a case of a 33 years old multigravida woman with 22 week of gestation that present a gestational diabete and a high blood pressure. the diagnosis of cushing syndrome was suspected due to the glycemic imbalance. The etiological diagnosis of adrenal adenoma was made by abdominal CT. A ablation by laparoscopic of the adenoma was made at 24 week of gestation

Keywords: pregnancy, adrenal adenoma, Cushing syndrom.

Copyright @ 2020: This is an open-access article distributed under the terms of the Creative Commons Attribution license which permits unrestricted use, distribution, and reproduction in any medium for non commercial use (NonCommercial, or CC-BY-NC) provided the original author and source are credited.

INTRODUCTION

L'association d'un syndrome de Cushing et d'une grossesse est une éventualité rare en raison de la fréquence des troubles de l'ovulation secondaire au freinage gonadotrope de l'hypercorlisolisme (Kita, M. *et al.*, 2007). L'étiologie la plus souvent retrouvée est la tumeur surrénalienne (Avril-Ducarne, C *et al.*, 1990).

PATIENT ET OBSERVATION

Il s'agit d'une patiente âgée de 33 ans, ayant comme antécédents une forte hérédité diabétique type 2 dans la famille, G6P5. Suivi dans notre formation depuis 13 SA +3j selon une échographie de datation avec découverte d'un diabète gestationnel dès le bilan du 1er trimestre et d'une tension artérielle équilibré sous alpha methyl dopa 250 mg X 2/j. Vu la difficulté d'équilibré son

diabète la patiente fut adressée à 22 SA au service d'endocrinologie pour hospitalisation.

L'examen clinique à l'admission trouve une patiente consciente, normo tendu a 130/84 mmhg (sous alpha methyl dopa), normo carde a 93 batt/min, eupneique, apyrétique, poids à 90kg avec une répartition graisseuse facio-tronculaire et une glycémie capillaire à 2.06g/l.

L'examen cutanéomuqueux, des vergetures pourpres faisant plus de 1 cm au niveau de l'abdomen [figure 1], présence d'érythrose faciale, légère bosse de Bisson, un hirsutisme a 9 selon le score de FG et des signes de fragilité capillaire à type de tache purpurique et d'ecchymose au niveau des cuisses et genoux. Le restes des examens somatique notamment obstétrical et cardiaque normal.

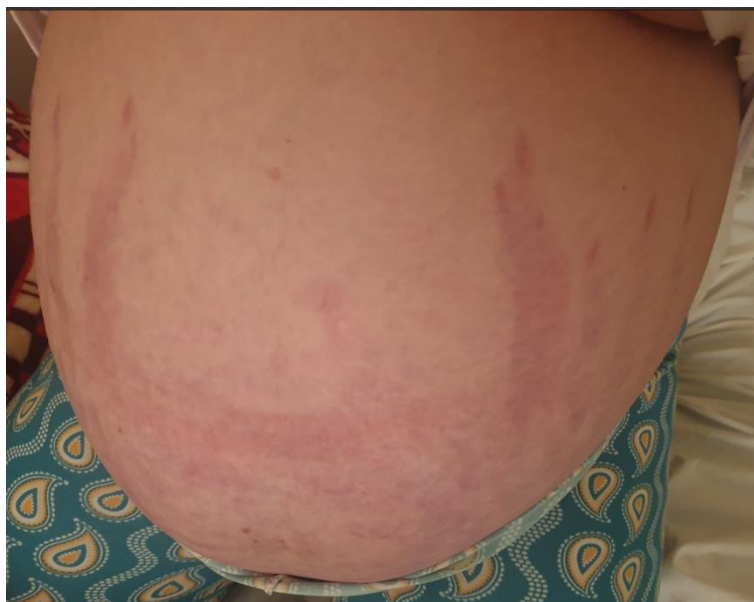

Figure 1 : vergetures pourpres au niveau de l'abdomen.

Devant l'association d'un diabète difficile à équilibré, d'une HTA et d'une obésité facio-tronculaire un syndrome de cushing fut évoqué. La biologie d'investigation montre un Cortisol Libre Urinaire sur 24h élevé à 405 ug/24h (2,3 X la normale), une perte du cycle nyctéméral du cortisol salivaire et plasmatique associés à une ACTH indétectable tout au long du cycle [Tableau 1].

| Bilan | Heure | Résultats |
|----------------------------------|-------|-----------|
| ACTH (ng/L) | | < 3 |
| Cortisol libre urinaire (ug/24h) | | 405 |
| Cortisol plasmatique ug/dl) | 8h | 11,7 |
| | 16h | 13,9 |
| | 20h | 11,4 |
| | 00h | 11,5 |

Tableau 1 : résultat des explorations biologique.

Un bilan topographique réalisé fait d'une TDM abdominal en faveur d'un adénome surrénalien droit [Figure 2] et d'une IRM hypothalamo-hypophysaire revenant sans anomalie.

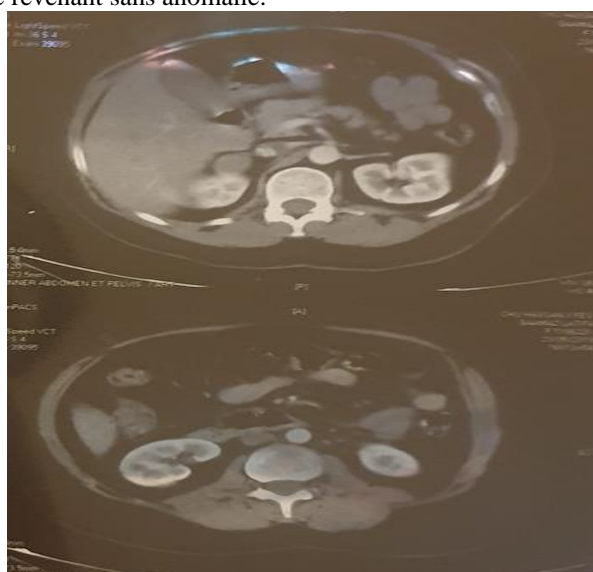


Figure 2 : TDM abdomino-pelvienne montrant un adénome surrénalien droit

Vu les complications secondaire a son syndrome cushing et le risque sur la grossesse, le dossier a été discuter avec les chirurgiens viscéraliste pour éventuel chirurgie. Après consentement entre médecin obstétricien, viscéraliste et endocrinologue et après avoir expliquer le risque et le bénéfice de l'acte opératoire à la patiente, une résection de l'adénome surrénalien fut programmer a 24 SA

DISCUSSION

Le syndrome de Cushing est une affection rare dans la population générale (incidence d'un cas par an et par million). Les cas survenant au cours d'une grossesse sont exceptionnels : moins de 150 cas décrits, dans la majorité en lien avec un adénome cortisolique.

Au cours de la grossesse, les étiologies du syndrome de Cushing sont principalement des pathologies surrénaliennes. L'activation des récepteurs LH/hCG à la surface des surrénales pendant la grossesse pourrait être en cause.

La similitude entre les signes physiologiques de la grossesse et les signes du syndrome de Cushing, telle les vergeture, acné, diabète gestationnel et HTA rend son diagnostic difficile et ne permettent pas d'évoquer facilement le diagnostic de syndrome de Cushing. Dans notre observation le diagnostic à été évoquer devant le non équilibre glycémique malgré des mesures hygiéno-diététiques stricte et de forte dose d'insulinothérapie.

L'augmentation de la sécrétion placentaire d'estrogènes stimule la sécrétion de CBG (cortisol binding globulin) du foie, augmentant la production de cortisol et le taux de cortisol lié à la CBG. De ce fait, le taux de cortisol circulant et le cortisol libre urinaire augmentent pendant la grossesse pouvant aller respectivement jusqu'à 1.6 à 3xN au 3me trimestre (Tomaszewski, C., & Dewailly, 2012).

Le diagnostic positif du syndrome de cushing repose sur trois examens: le dosage du CLU des 24 heures, le test de freinage faible à la dexaméthasone ainsi que le dosage du cortisol de minuit ou test salivaire du cortisol. Il convient de ne tenir compte du CLU aux 2èmes et 3ème trimestres que pour des valeurs supérieures à 3 fois la norme. Chez notre patiente, la biologie montre un Cortisol Libre Urinaire sur 24h élevé à 405 ug/24h (2,3 X la normale), une perte du cycle nyctéméral du cortisol salivaire et plasmatique associés à une ACTH indétectable tout au long du cycle.

Pour l'exploration en imagerie, on privilégie l'utilisation de l'échographie qui permet une identification de 73 % des adénomes surrénaliens. L'IRM abdominale est à demander en 2me intention

(Eschler, D. C et al., 2015). Le diagnostic d'adénome hypophysaire a été posé chez notre patiente par TDM abdominale.

Si le diagnostic d'adénome surrénalien est posé précocement lors de la grossesse, la mortalité maternelle et foetale est réduite respectivement de 4% et 11% (Ahlawat, S. K et al., 2015) . La plupart des auteurs propose une chirurgie de l'adénome avant 24 SA et une surveillance avec gestion des complications jusqu'à accouchement si le diagnostic a été posé au 3ème trimestre avec une ablation après 3 mois du post partum. Dans notre cas, après une concertation entre obstétricien, réanimateur et chirurgien viscéraliste et vu que le diagnostic a été posé a 22 SA, la décision était l'ablation de la tumeur avec cœlioscopie.

Vu le faible nombre de cas des adénome surrénalien au cours de la grossesse dans la littérature, la prise en charge et le suivi des patiente est discuter cas par cas en se basant sur les complications déclaré et leurs réponse au différents moyens thérapeutique et a l'âge gestationnel.

CONCLUSION

Le syndrome de Cushing est rare durant la grossesse. Son diagnostic reste difficile et délicat chez la femme enceinte. Sur le plan clinique, peu de signes différent entre la femme enceinte et non enceinte La nécessité d'un diagnostic est justifiée par les complications materno-foetales liée à cette pathologie.

Conflits d'intérêts

Les auteurs ne déclarent aucun conflit d'intérêts.

Contributions des auteurs

Mohammed Karam Saoud: prise en charge diagnostique de la patiente, contribution à la prise en charge thérapeutique, rédaction de l'article et revue bibliographique. Fatiha Ouakka: contribution à la prise en charge thérapeutique. Nisrine Mamouni, Sanaa Erraray, Chahrazad Bouchikhi, Banani Abdelaziz : contribution dans la prise en charge diagnostique et thérapeutique.

REFERENCES

1. Kita, M., Sakalidou, M., Saratzis, A., Ioannis, S., & Avramides, A. (2007). Cushing's syndrome in pregnancy: report of a case and review of the literature. *HORMONES-ATHENS-*, 6(3), 242.
2. Avril-Ducarne, C., Leclerc, P., Thobois, B., Messner, B., Kuhn, J., & Wolf, L. (1990). Adénome surrénalien découvert au décours d'une grossesse. *La Revue de Médecine Interne*, 11(3), 245-247.
3. Tomaszewski, C., & Dewailly, D. (2012). Hypercorticisme et phéochromocytome pendant la

- grossesse. In *Endocrinologie en Gynécologie et Obstétrique* (pp. 233-240). Elsevier Masson.
4. Eschler, D. C., Kogekar, N., & Pessah-Pollack, R. (2015). Management of adrenal tumors in pregnancy. *Endocrinology and Metabolism Clinics*, 44(2), 381-397.
 5. Ahlawat, S. K., Jain, S., Kumari, S., Varma, S., & Sharma, B. K. (1999). Pheochromocytoma associated with pregnancy: case report and review of the literature. *Obstetrical & gynecological survey*, 54(11) 728.